





MINISTRE DE
L'ELEVAGE ET
DES
RESSOURCES
ANIMALES



Appui institutionnel à la DSV pour le renforcement des capacités en matière d'inspection des denrées d'origine animale et de contrôle des structures d'abattage

Techniques de l'Inspection Post Mortem

**P
A
F
I
B**




France vétérinaire
international

Session de formation à l'inspection du 28/11 au 05/12/2011




MINISTRE DE
L'ELEVAGE ET
DES
RESSOURCES
ANIMALES



DEFINITION DE L'INSPECTION POST MORTEM

PAFFIB

Examen anatomo-pathologique complet de la carcasse et des abats en vue de dépister toute lésion ou anomalie et en déterminer la nature, l'étendue, l'importance, l'ancienneté et éventuellement l'origine.



IMPORTANTANCE ET BUT

PAFFIB

Rôle de protection de la santé humaine

- Lésions entraînant un risque pour le consommateur
- Hygiène de l'abattage

Rôle de protection de la santé animale


- Surveillance lors d'abattage élimination
- Dépistage d'animaux présentant des lésions caractéristiques

Rôle de protection animale (bien-être animal)

- Lésions provoquées par des mauvais traitements



MINISTRE DE
L'ELEVAGE ET
DES
RESSOURCES
ANIMALES



METHODE : carcasse

B
F
F
A
P

Les carcasses de bovins de plus de 6 mois doivent être fendues en 2



METHODE : carcasse



- DE LOIN

- Couleur
- Conformation
- Symétrie
- Position des différents éléments entre eux

- DE PRES

- Couleur
- Consistance
- Aspect



METHODE : carcasse

Tissus musculaire :

- Couleur, parasitisme

Tissus conjonctivo-adipeux :

- Couleur, consistance, odeur

Cavité abdominale et thoracique :

- Aspect des séreuses, symétrie, examen du diaphragme

Tissus squelettique :

- colonne, sternum, articulations

Nœuds lymphatiques :

- Taille, couleur, aspect





MINISTRE DE
L'ELEVAGE ET
DES
RESSOURCES
ANIMALES



METHODE

Comparer avec une carcasse
normale !


Importance de l'expérience
de l'inspecteur !

**P
A
F
I
B**



MINISTRE DE
L'ELEVAGE ET
DES
RESSOURCES
ANIMALES

INSPECTION RAPPORCHEE



**P
A
F
I
B**

Palpation

Incision


Coction

Prolongation de la consigne

– Mise en quartiers pour éviter souillures



MINISTRE DE
L'ELEVAGE ET
DES
RESSOURCES
ANIMALES



METHODE : abats


Palpations et incisions réglementaires
prévues par le règlement 854/2004
*fixant les règles spécifiques
d'organisation des contrôles officiels
concernant les produits d'origine animale
destinés à la consommation humaine*

Si nécessaire = doute/lésions, forme ou
couleur anormale : palpation, incisions

PAFFB



MINISTRE DE
L'ELEVAGE ET
DES
RESSOURCES
ANIMALES



BOVINS DE PLUS DE 6 SEMAINES TÊTE GORGE



Examen visuel tête et arrière-bouche


Langue : dégagement, palpation, retrait
des amygdales

Ganglions lymphatiques : incision
rétropharyngiens, sous-maxillaires et
parotidiens

Masséters : 1 incision internes, 2 incisions
externes



MINISTRE DE
L'ELEVAGE ET
DES
RESSOURCES
ANIMALES



BOVINS DE PLUS DE 6 SEMAINES COEUR-POUMON



Examen visuel et palpation des poumons :
incision 1/3 terminal

Examen de l'oesophage


Trachée et bronches : incision longitudinale

Ganglions bronchiques et médiastinaux :
incision

Cœur : ex. visuel péricarde et cœur,
incision (ouvrir les ventricules)



MINISTRE DE
L'ELEVAGE ET
DES
RESSOURCES
ANIMALES



BOVINS DE PLUS DE 6 SEMAINES FOIE



Examen visuel et palpation du foie



Incision surface gastrique et à la
base du lobe carré (canaux biliaires)




Examen des ganglions lymphatiques
rétrohépatiques et pancréatiques





MINISTRE DE
L'ELEVAGE ET
DES
RESSOURCES
ANIMALES



BOVINS DE PLUS DE 6 SEMAINES

TRACTUS GASTRO-INTESTINAL



Examen visuel du tractus gastro-
intestinal

Examen visuel du mésentère

Examen visuel des ganglions
lymphatiques stomacaux et
mésentériques



MINISTRE DE
L'ELEVAGE ET
DES
RESSOURCES
ANIMALES




BOVINS DE PLUS DE 6 SEMAINES RATE

Examen visuel de la rate, palpation si
nécessaire

P A F I B



MINISTRE DE
L'ELEVAGE ET
DES
RESSOURCES
ANIMALES



BOVINS DE PLUS DE 6 SEMAINES REINS


**P
A
F
I
B**

Examen visuel des reins

Si nécessaire incision des reins et des
ganglions lymphatiques rénaux



MINISTÈRE DE
L'ÉLEVAGE ET
DES
RESSOURCES
ANIMALES



BOVINS DE PLUS DE 6 SEMAINES ORGANES GENITAUX - MAMELLE


**B
■
F
A
P**

Examen visuel des organes génitaux (sauf pénis)

Mamelle : examen visuel, si nécessaire palpation et incision (y compris ganglions lymphatiques) jusqu'aux sinus lactifères



MINISTRE DE
L'ELEVAGE ET
DES
RESSOURCES
ANIMALES



BOVINS DE MOINS DE 6 SEMAINES TÊTE GORGE



Examen visuel tête et arrière-bouche



Langue : palpation, retrait des
amygdales



Ganglions lymphatiques : incision
rétropharyngiens





MINISTRE DE
L'ELEVAGE ET
DES
RESSOURCES
ANIMALES



BOVINS DE MOINS DE 6 SEMAINES COEUR-POUMON



Examen visuel et palpation des poumons : incision
1/3 terminal

Examen de l'oesophage


Trachée et bronches : incision longitudinale

Ganglions bronchiques et médiastinaux : incision

Cœur : ex. visuel péricarde et cœur, incision
(ouvrir les ventricules)



MINISTRE DE
L'ELEVAGE ET
DES
RESSOURCES
ANIMALES



BOVINS DE MOINS DE 6 SEMAINES FOIE


PAFIB

Examen visuel et palpation du foie (incision
si nécessaire)

Examen des ganglions lymphatiques
rétrohépatiques et pancréatiques



MINISTRE DE
L'ELEVAGE ET
DES
RESSOURCES
ANIMALES



BOVINS DE MOINS DE 6 SEMAINES TRACTUS GASTRO-INTESTINAL



Examen visuel du tractus gastro-
intestinal

Examen visuel du mésentère

Examen visuel des ganglions
lymphatiques stomacaux et
mésentériques



MINISTRE DE
L'ELEVAGE ET
DES
RESSOURCES
ANIMALES




BOVINS DE MOINS DE 6 SEMAINES RATE

**B
I
P
A
F**

Examen visuel de la rate, palpation si
nécessaire



MINISTRE DE
L'ELEVAGE ET
DES
RESSOURCES
ANIMALES



BOVINS DE MOINS DE 6 SEMAINES REINS


PAFFB

Examen visuel des reins

Si nécessaire incision des reins et des
ganglions lymphatiques rénaux



MINISTRE DE
L'ELEVAGE ET
DES
RESSOURCES
ANIMALES




BOVINS DE MOINS DE 6 SEMAINES REGION OMBILICALE - ARTICULATIONS

**B
■
P
A
F**

Examen visuel et palpation de la région
ombilicale et des articulations



MINISTRE DE
L'ELEVAGE ET
DES
RESSOURCES
ANIMALES



OVINS CAPRINS TÊTE GORGE



Examen visuel tête après dépouillement et
bouche



Langue : examen visuel




Ganglions lymphatiques : examen visuel
rétropharyngiens et parotidiens





MINISTRE DE
L'ELEVAGE ET
DES
RESSOURCES
ANIMALES



OVINS CAPRINS COEUR-POUMON

B
I
F
A
P


Examen visuel des poumons, de la trachée
et de l'œsophage

Palpation des poumons et des ganglions
bronchiques et médiastinaux

Examen visuel du péricarde et du cœur



MINISTRE DE
L'ELEVAGE ET
DES
RESSOURCES
ANIMALES



OVINS CAPRINS FOIE


**B
I
P
A
F**

Examen visuel et palpation du foie et
des ganglions lymphatiques rétro-
hépatiques et pancréatiques

Incision surface gastrique du foie



MINISTRE DE
L'ELEVAGE ET
DES
RESSOURCES
ANIMALES



OVINS CAPRINS TRACTUS GASTRO-INTESTINAL

**B
I
E
F
P
A
F**


Examen visuel du tractus gastro-intestinal

Examen visuel du mésentère

Examen visuel des ganglions lymphatiques
stomacaux et mésentériques



MINISTRE DE
L'ELEVAGE ET
DES
RESSOURCES
ANIMALES




OVINS CAPRINS RATE

**B
■
F
A
P**

Examen visuel de la rate



MINISTRE DE
L'ELEVAGE ET
DES
RESSOURCES
ANIMALES



OVINS CAPRINS REINS


B
B
F
F
A
P

Examen visuel des reins

Si nécessaire incision des reins et des
ganglions lymphatiques rénaux



MINISTRE DE
L'ELEVAGE ET
DES
RESSOURCES
ANIMALES



OVINS CAPRINS

ORGANES GENITAUX - MAMELLE

REGION OMBILICALE - ARTICULATIONS

**B
E
F
E
P**


Examen visuel des organes génitaux
(sauf pénis)

Examen visuel de la mamelle

Examen visuel et palpation de la
région ombilicale et des articulations
(animaux jeunes)



MINISTRE DE
L'ELEVAGE ET
DES
RESSOURCES
ANIMALES




PORCIN TÊTE GORGE

PAFFIB

Examen visuel bouche, gorge

Incision des ganglions lymphatiques sous-
maxillaires



PORCIN CŒUR POUMON

**B
I
E
F
P
A
P**

Examen visuel et palpation des poumons : incision
1/3 terminal

Examen de l'oesophage

Trachée et bronches : incision longitudinale

Ganglions bronchiques et médiastinaux : palpation

Cœur : ex. visuel péricarde et cœur, incision
(ouvrir les ventricules)



MINISTRE DE
L'ELEVAGE ET
DES
RESSOURCES
ANIMALES




PORCIN FOIE

**B
F
P
A
F**

Examen visuel et palpation du foie et
des ganglions lymphatiques rétro-
hépatiques et pancréatiques



MINISTRE DE
L'ELEVAGE ET
DES
RESSOURCES
ANIMALES



PORCINS

TRACTUS GASTRO-INTESTINAL

B
I
F
A
P


Examen visuel du tractus gastro-intestinal

Examen visuel du mésentère

Examen visuel des ganglions lymphatiques
stomacaux et mésentériques



MINISTRE DE
L'ELEVAGE ET
DES
RESSOURCES
ANIMALES




PORCINS RATE

**B
■
F
A
P**

Examen visuel de la rate



MINISTRE DE
L'ELEVAGE ET
DES
RESSOURCES
ANIMALES




PORCINS REINS

**B
■
F
A
P**

Examen visuel des reins

Si nécessaire incision des reins et des
ganglions lymphatiques rénaux



PORCINS ORGANES GENITAUX - MAMELLE

**B
■
F
A
P**

Examen visuel des organes génitaux (sauf pénis)

Mamelle : examen visuel, palpation et incision des ganglions lymphatiques supramammaires



MINISTRE DE
L'ELEVAGE ET
DES
RESSOURCES
ANIMALES



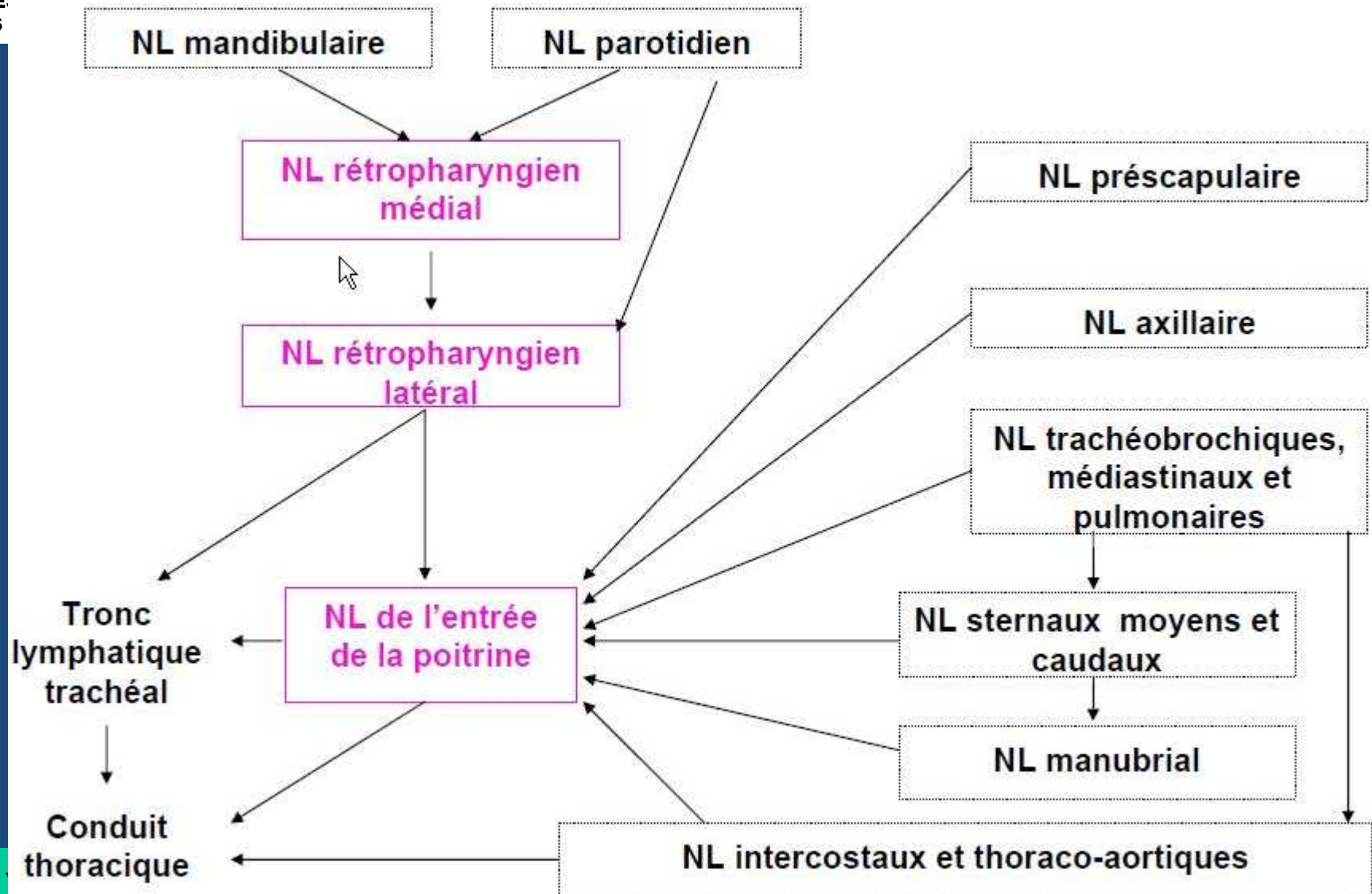

PORCINS REGION OMBILICALE - ARTICULATIONS

**B
■
F
A
F**

Examen visuel et palpation de la région
ombilicale et des articulations

TOPOGRAPHIE GANGLIONNAIRE : TRONC et MEMBRE ANTERIEUR


MINISTRE DE
L'ELEVAGE ET
DES
RESSOURCES
ANIMALES



PAFFIB

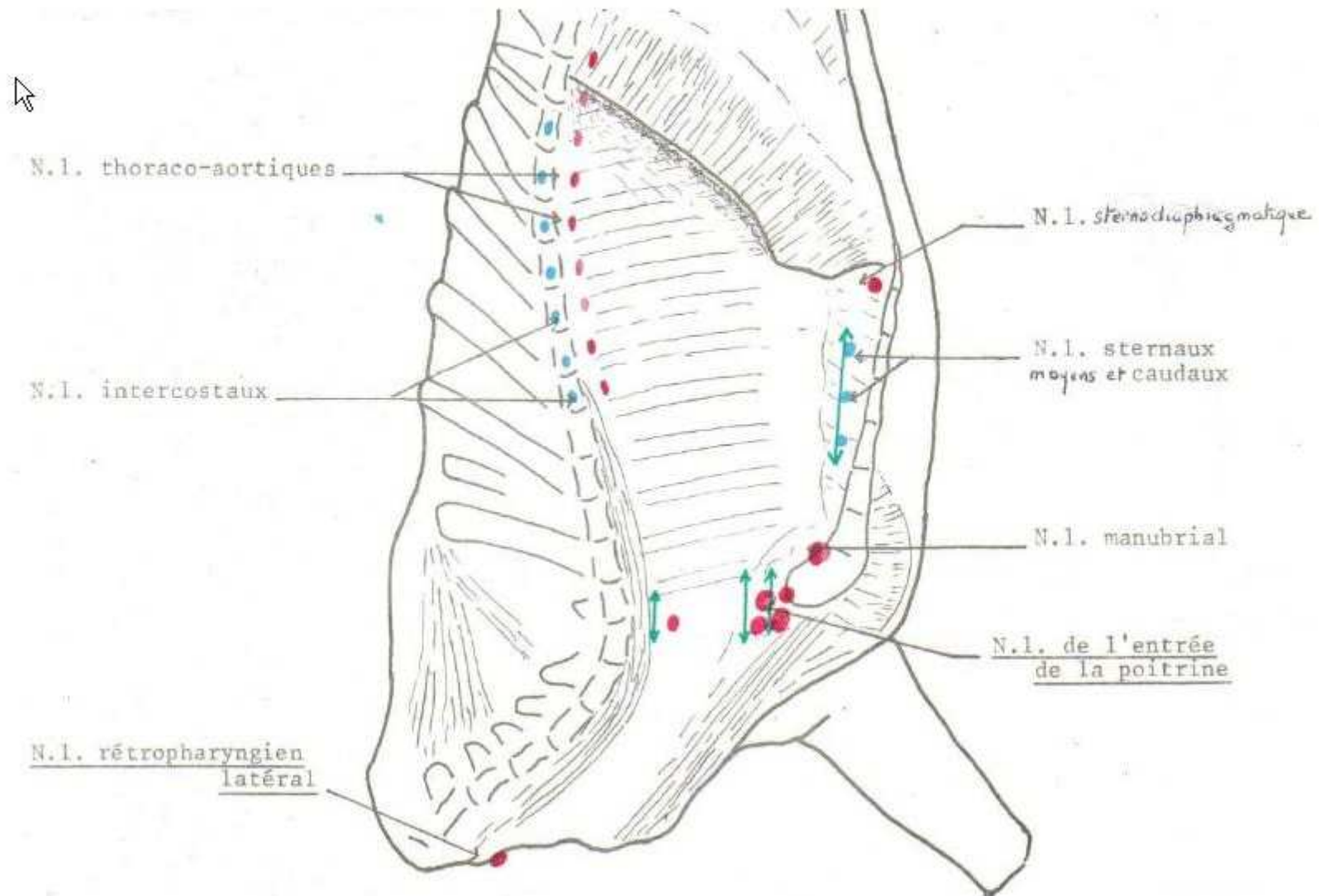
France
international

TOPOGRAPHIE GANGLIONNAIRE : TRONC et MEMBRE ANTERIEUR



MINISTRE DE
L'ELEVAGE ET
DES
RESSOURCES
ANIMALES

NL du quartier avant du bœuf (vue interne)




PAFFIB

France vétérinaire
internationale

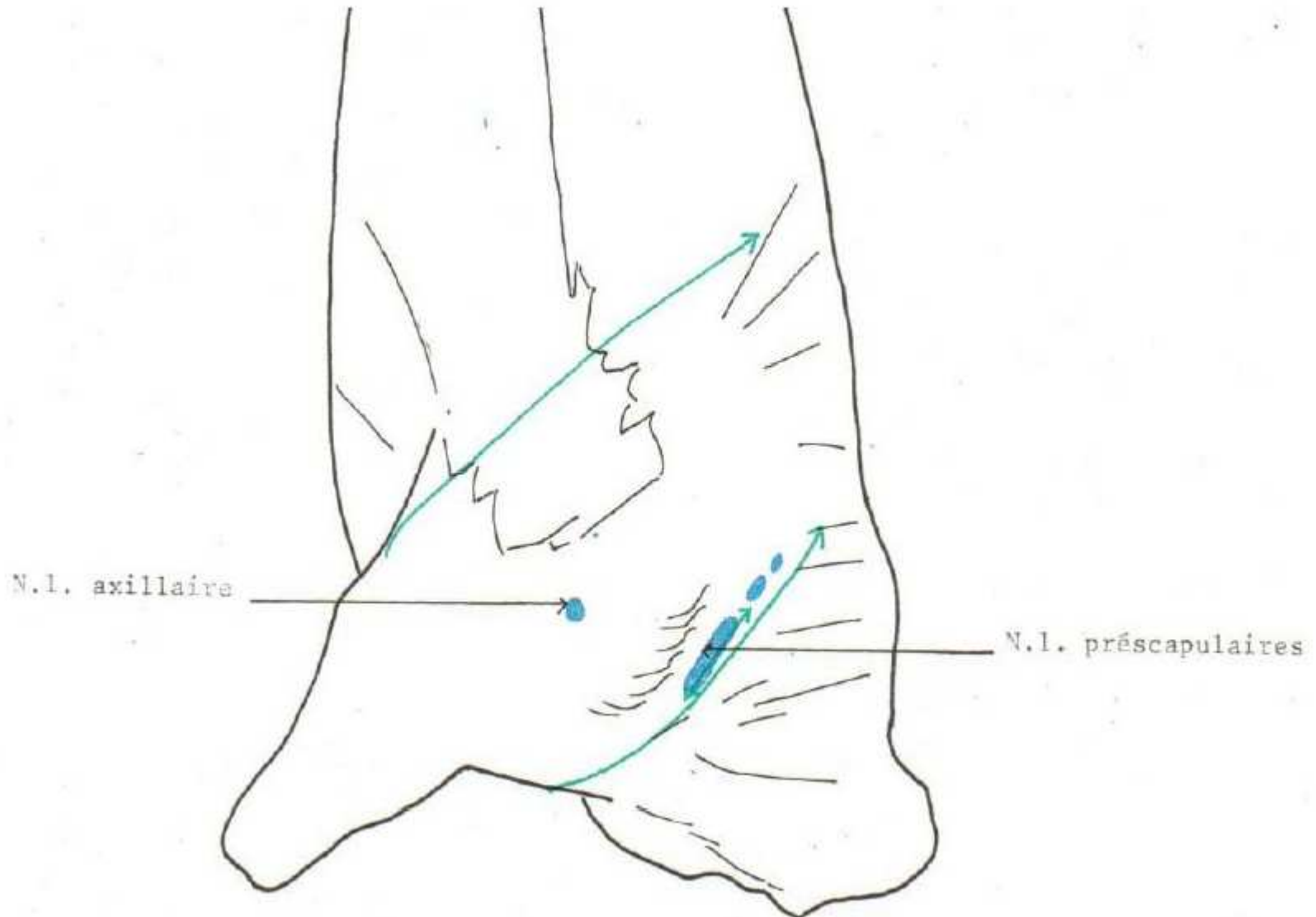


MINISTÈRE DE
L'ÉLEVAGE ET
DES
RESSOURCES
ANIMALES

TOPOGRAPHIE GANGLIONNAIRE : TRONC et MEMBRE ANTERIEUR




NL du quartier avant du bœuf (vue externe)



PAFFIB

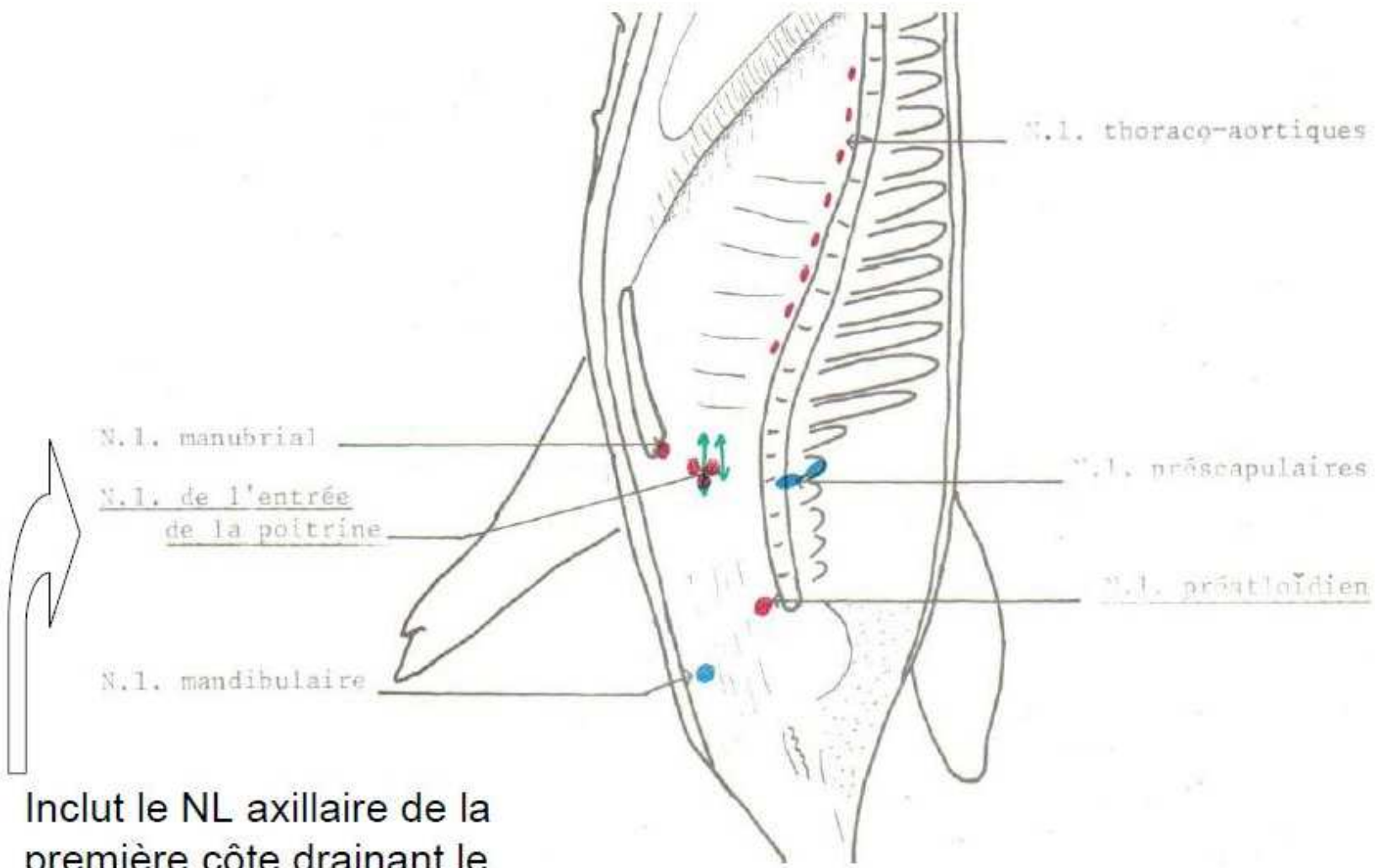
France vétérinaire
international

TOPOGRAPHIE GANGLIONNAIRE : TRONC et MEMBRE ANTERIEUR



MINISTRE DE
L'ELEVAGE ET
DES
RESSOURCES
ANIMALES


NL du quartier avant du porc (vue interne)



Inclut le NL axillaire de la première côte drainant le membre antérieur

PAFFIB

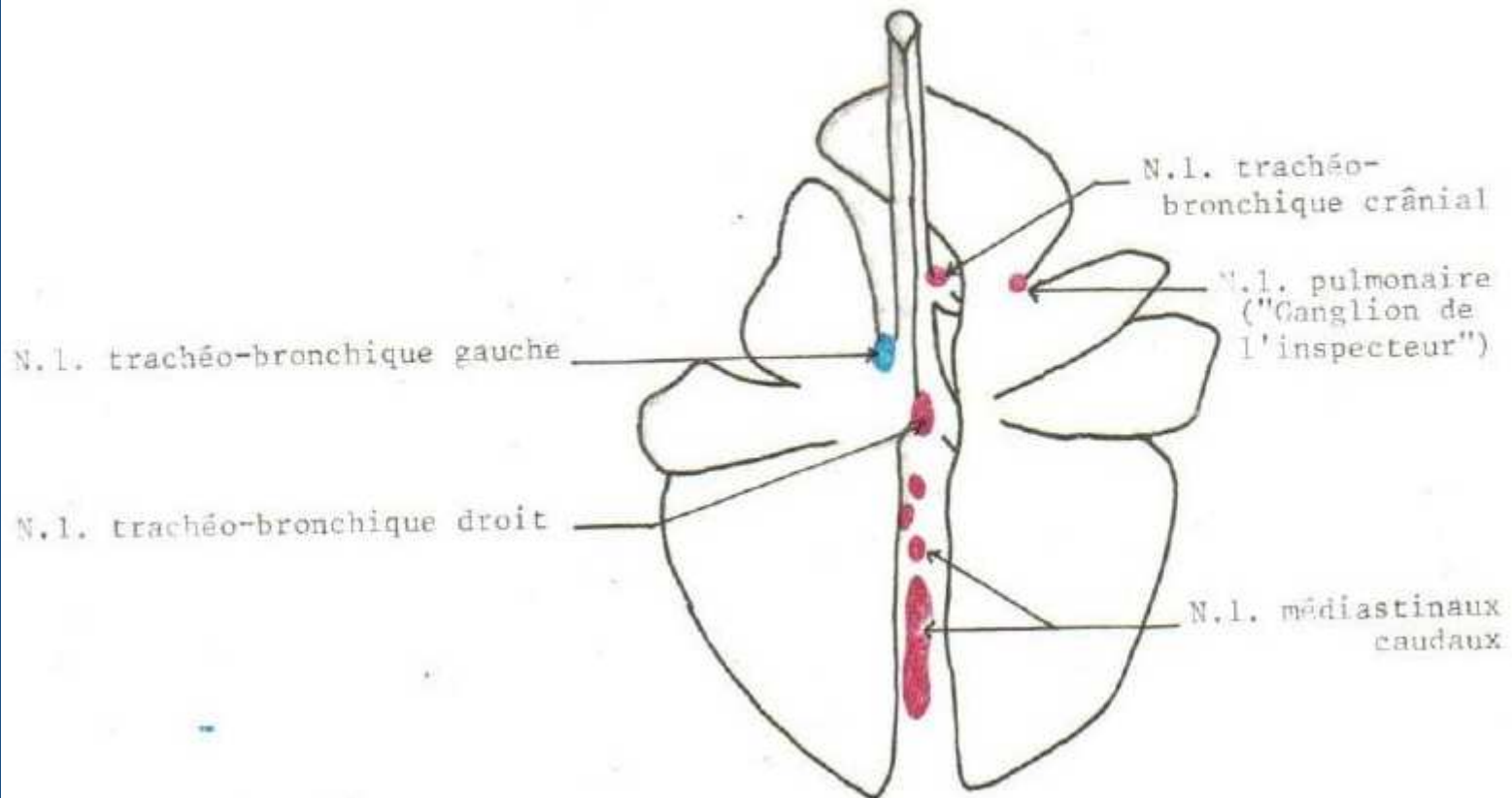
France vétérinaire
internationale



TOPOGRAPHIE GANGLIONNAIRE : TRONC et MEMBRE ANTERIEUR

P
A
F
I
B

NL du poumon chez le boeuf



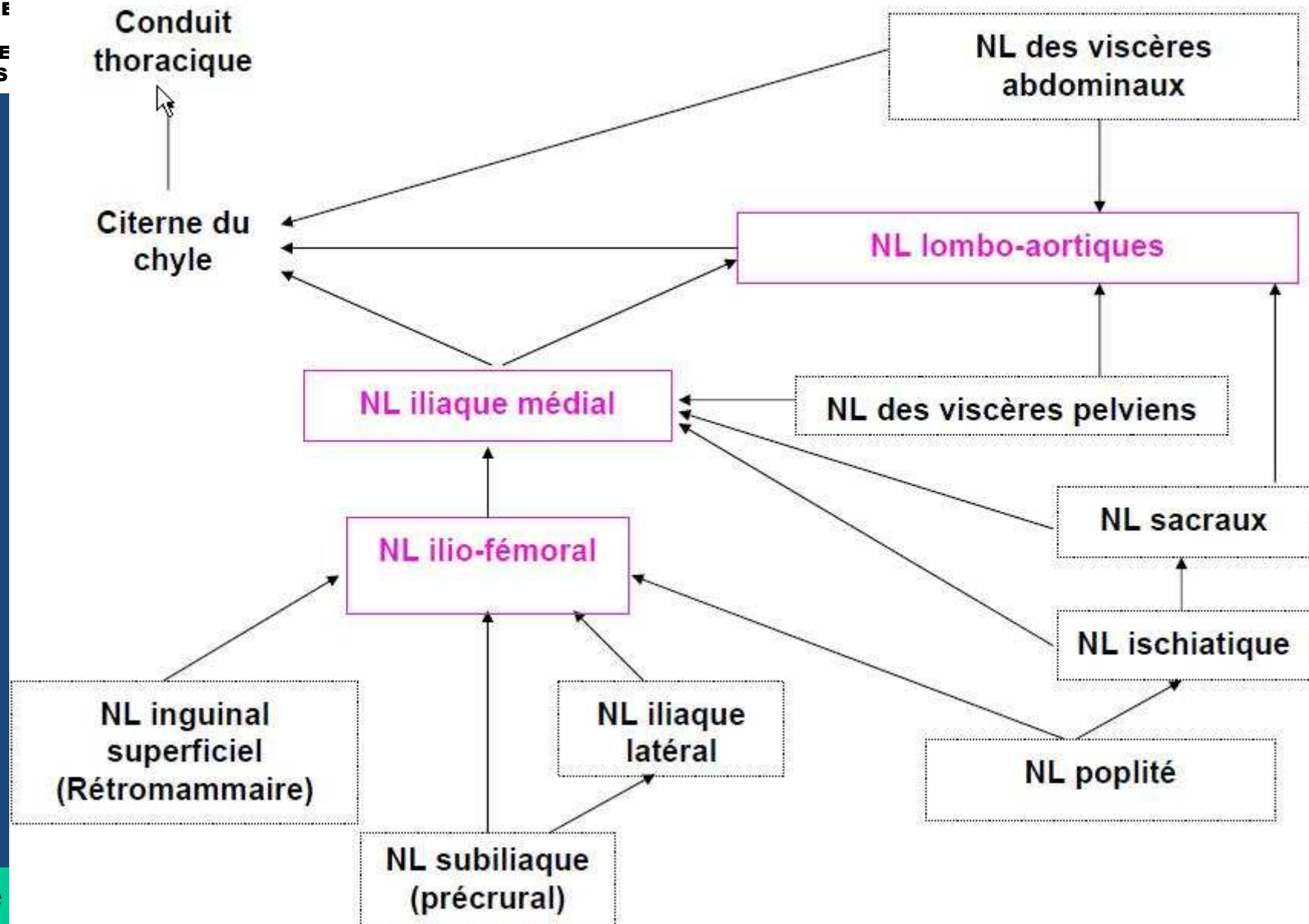
TOPOGRAPHIE GANGLIONNAIRE : ABDOMEN et MEMBRE POSTERIEUR



MINISTRE DE
L'ELEVAGE ET
DES
RESSOURCES
ANIMALES

PAFFIB


France
internationale







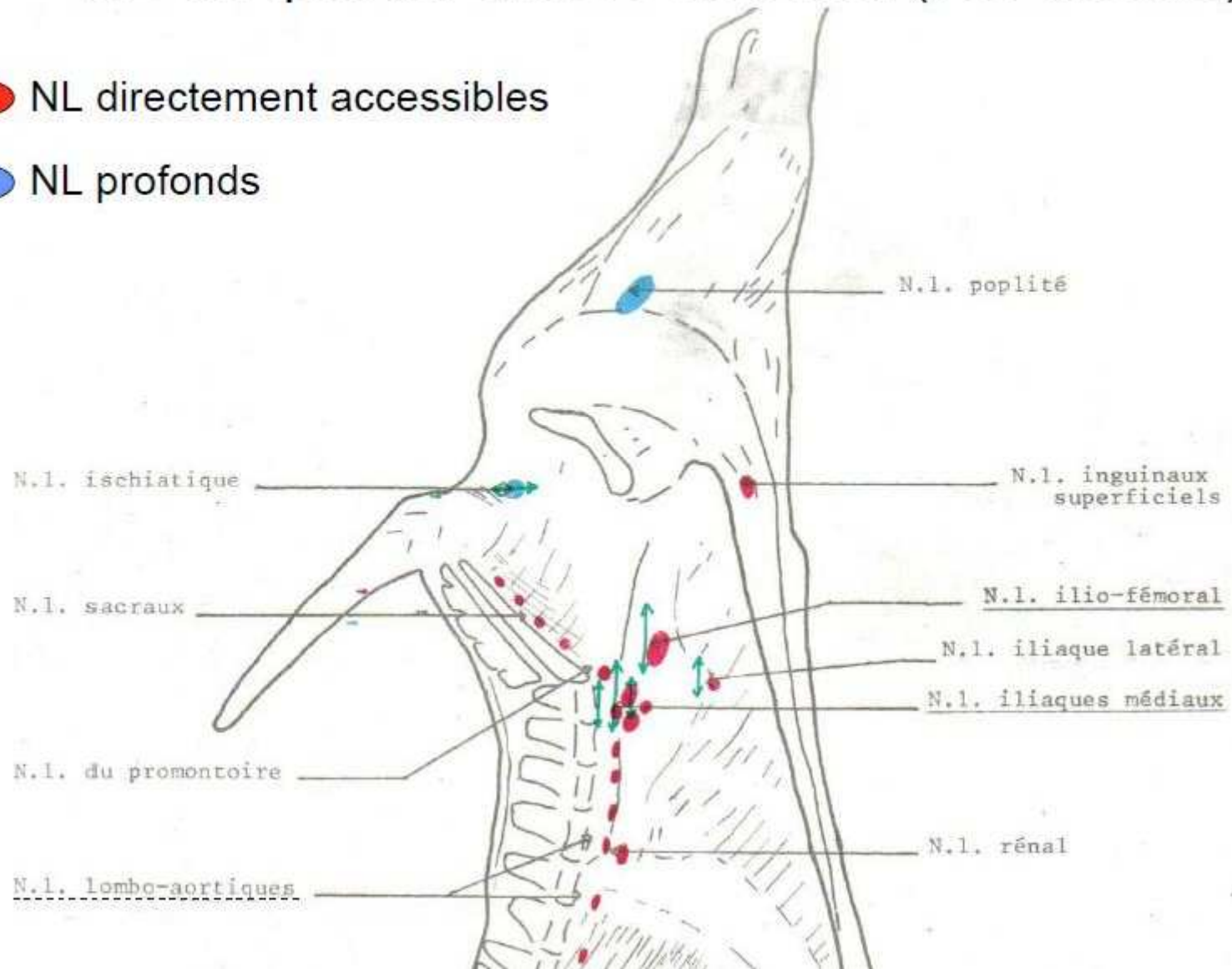
MINISTRE DE
L'ELEVAGE ET
DES
RESSOURCES
ANIMALES

TOPOGRAPHIE GANGLIONNAIRE : ABDOMEN et MEMBRE POSTERIEUR



NL du quartier arrière du bœuf (vue interne)

-  NL directement accessibles
-  NL profonds




PAFIB

France vétérinaire
internationale

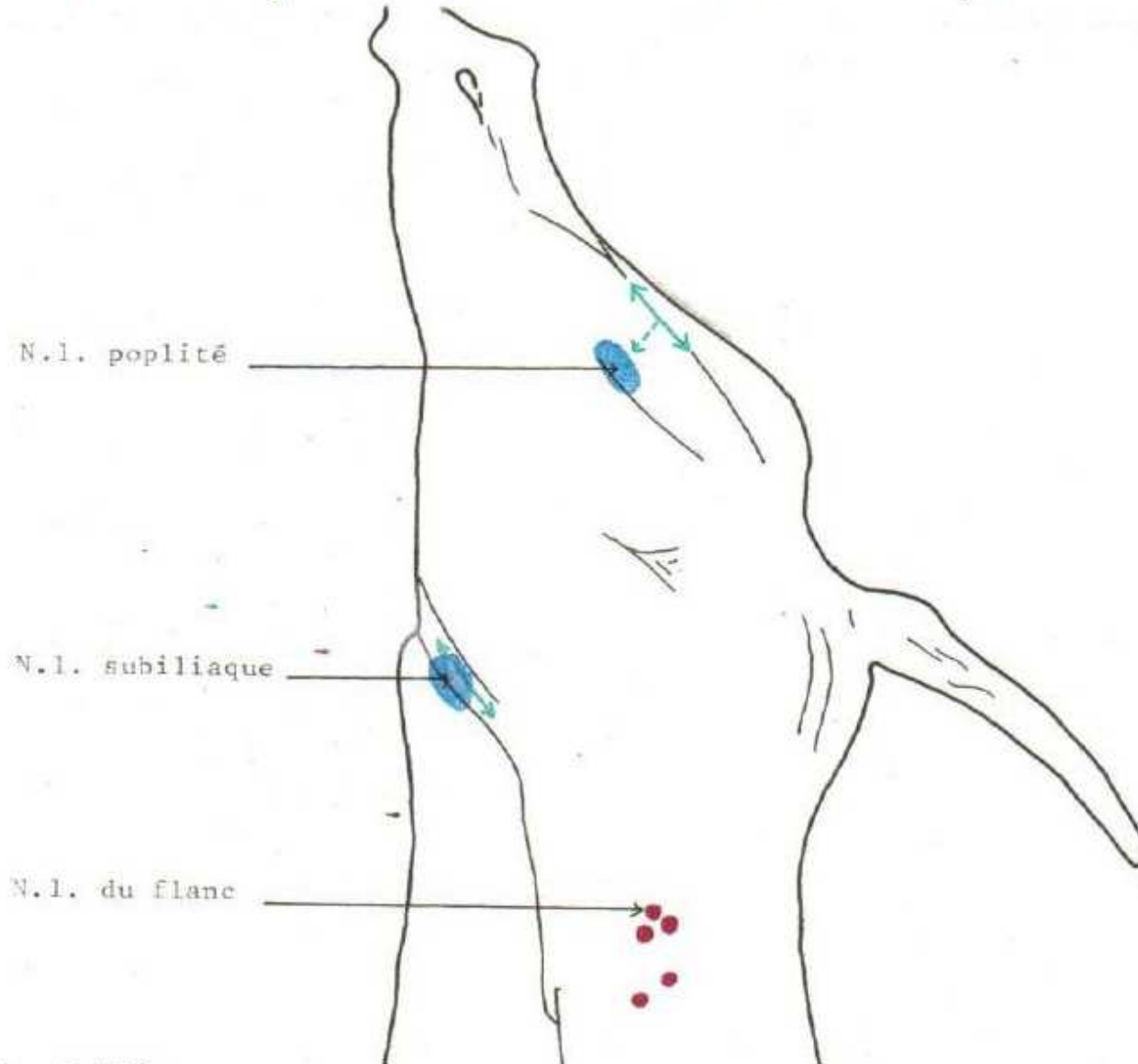


MINISTRE DE
L'ELEVAGE ET
DES
RESSOURCES
ANIMALES

TOPOGRAPHIE GANGLIONNAIRE : ABDOMEN et MEMBRE POSTERIEUR




NL du quartier arrière du bœuf (vue externe)



PAFFIB

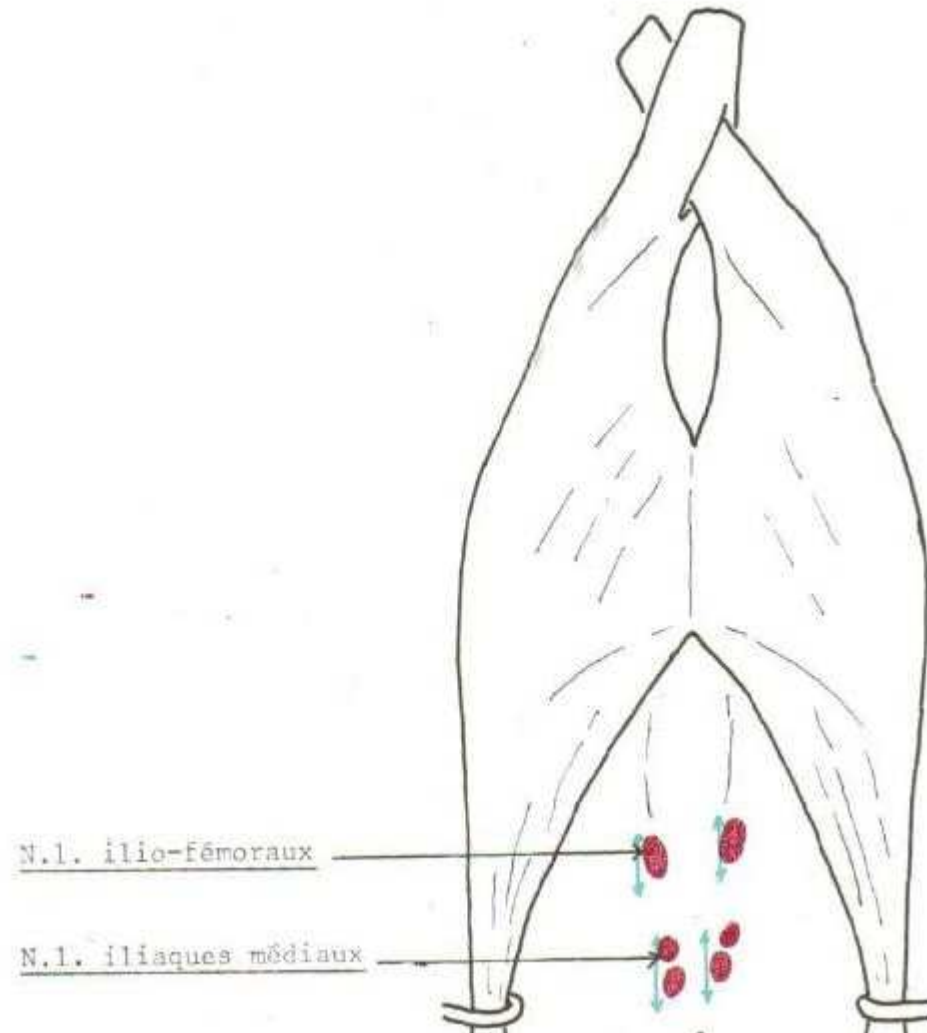
France vétérinaire
internationale



MINISTRE DE
L'ELEVAGE ET
DES
RESSOURCES
ANIMALES


TOPOGRAPHIE GANGLIONNAIRE : ABDOMEN et MEMBRE POSTERIEUR

NL de la cavité abdominale des ovins



P A F I B

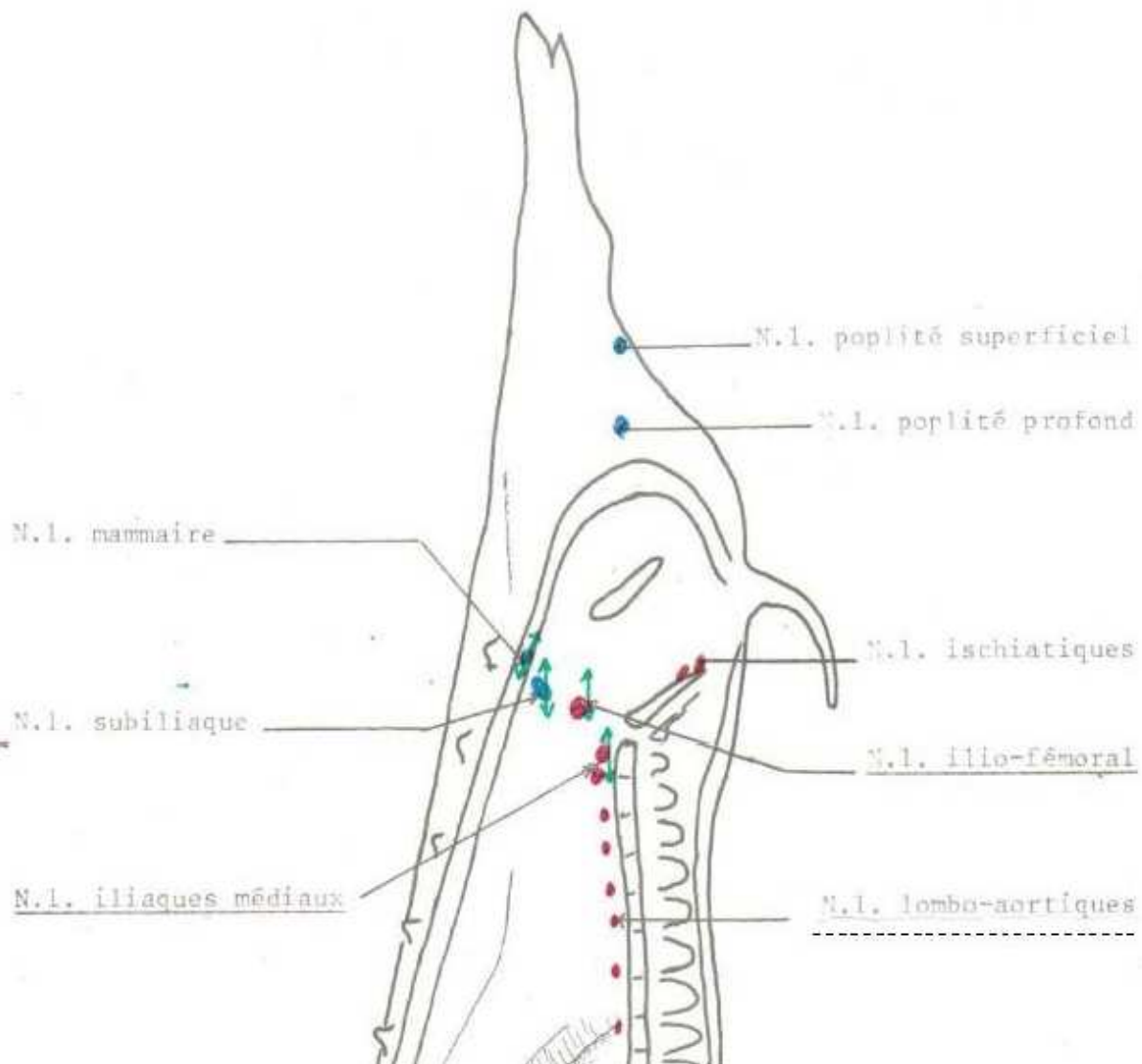
France vétérinaire
internationale



MINISTRE DE
L'ELEVAGE ET
DES
RESSOURCES
ANIMALES


TOPOGRAPHIE GANGLIONNAIRE : ABDOMEN et MEMBRE POSTERIEUR

NL du quartier arrière du porc (vue interne)



PAFIB

France vétér
internationa



CONSIGNE/SAISIE VETERINAIRE

CONSIGNE : isolement par un auxiliaire

- Renseignements complémentaires
- Résultats d'analyses
- Inspection approfondie par le vétérinaire pour décision

SAISIE : impropre à la consommation humaine

- Certificat de saisie
- Destruction ou alimentation animale

